

# ISTITUTO SUPERIORE DI AGOPUNTURA

[www.isagopuntura.org](http://www.isagopuntura.org)



## Case report

### Un caso di acne rosacea

Autori: G. Garofano, A. Cortese, M. Cucci

Introduzione - L'acne rosacea è un'affezione cutanea cronica ad etiologia sconosciuta ed a carattere infiammatorio, che interessa le sedi centrali del viso ed è caratterizzata da eritrosi facciale più o meno persistente, teleangiectasie e lesioni papulo-pustolose. Tale malattia insorge tra i 30 ed i 50 anni, colpisce i due sessi in maniera pressoché uguale e sembra prediligere i soggetti con carnagione chiara.

Pur essendo la causa sconosciuta, si pensa che il fattore patogenetico più importante sia la presenza di un ricorrente eritema vasomotorio legato alla permanente e passiva vasodilatazione del plesso venoso sottopapillare. La forma classica della rosacea comprende eritema e teleangiectasie multiple che nel tempo portano alla formazione di papule di colorito rosso-roseo a volte dolorose, con ipertrofia dei tessuti colpiti, la cute può presentare edema (prevalentemente durante l'episodio acuto) e, nel 20 % dei casi si evidenzia la presenza di pustole. Un quadro particolare è costituito dal rinofima, in cui vengono colpiti i tessuti molli del naso, soprattutto in prossimità della punta.

La terapia consigliata comprende l'uso per lunghi periodi di tetracicline per os. I casi resistenti rispondono all'isotretinoina per os. Occorre però tenere presente che tale farmaco è teratogeno e nel 90 % dei pazienti determina xerofthalmia, secchezza

delle mucose orali e genitali, può causare disturbi osteo-articolari ed innalzamento dei valori ematici di triglicerid e colesterolo. La terapia topica comprende preparati antibiotati, creme a base di zolfo o di benzoile perossido, lozioni alcooliche a base di acido salicilico e resorcinolo o creme all'idrocortisone, mentre sono assolutamente sconsigliati steroidi topici potenti per i frequenti fenomeni di rimbalzo che si osservano in questi pazienti e per la facile insorgenza di atrofia e teleangectasie. Per le lesioni permanenti si utilizza la terapia fisica (diatermocoagulazione, intervento chirurgico).

## **Materiali e metodo**

La paziente trattata era una donna di 45 anni, manager di una piccola azienda vitivinicola a conduzione familiare, di carnagione chiara con efelidi, logorroica, agitata, affetta da acne rosacea grave, da circa 10 anni. L'acne, che era comparsa in seguito ad un periodo di forte stress ed era stata trattata invano per svariati anni con tetraciclina, preparati ad uso topico ed isotretinoina, si riacutizzava con l'esposizione al sole, nel periodo estivo ed in seguito ad eccessiva tensione nervosa.

Il quadro clinico presentava inoltre riacutizzazione di periartrite scapolo-omeroale destra di cui la paziente soffriva da circa nove anni, nefrolitiasi e colelitiasi, obesità, gonartrosi bilaterale, colon irritabile con aerocolia e stipsi, astenia soprattutto al risveglio, insonnia, edemi alle caviglie, varici, fragilità capillare, pensieri ossessivi, ansia con periodi di depressione, bocca secca ed amara.

La paziente presentava tropismo per il gusto salato, il colore rosso (e bianco), la primavera, il caffè (anche se ultimamente questo le provocava sensazione di nausea).

I dati anamnestici raccolti autorizzavano la diagnosi di soggetto tae yin, in pieno di energia patogena al Centro (Elemento Terra) che, nel grafico dei 5 movimenti, causa un vuoto relativo al Nord (Elemento Acqua) ed un pieno relativo al Sud (Elemento Fuoco), secondo la legge di dominanza; inoltre era presente una controinibizione allo tsuè yin e secondario eccesso dell'accoppiato shao yang (Elemento Legno). (*Vedi fig. 1*)

## Diagnosi energetica

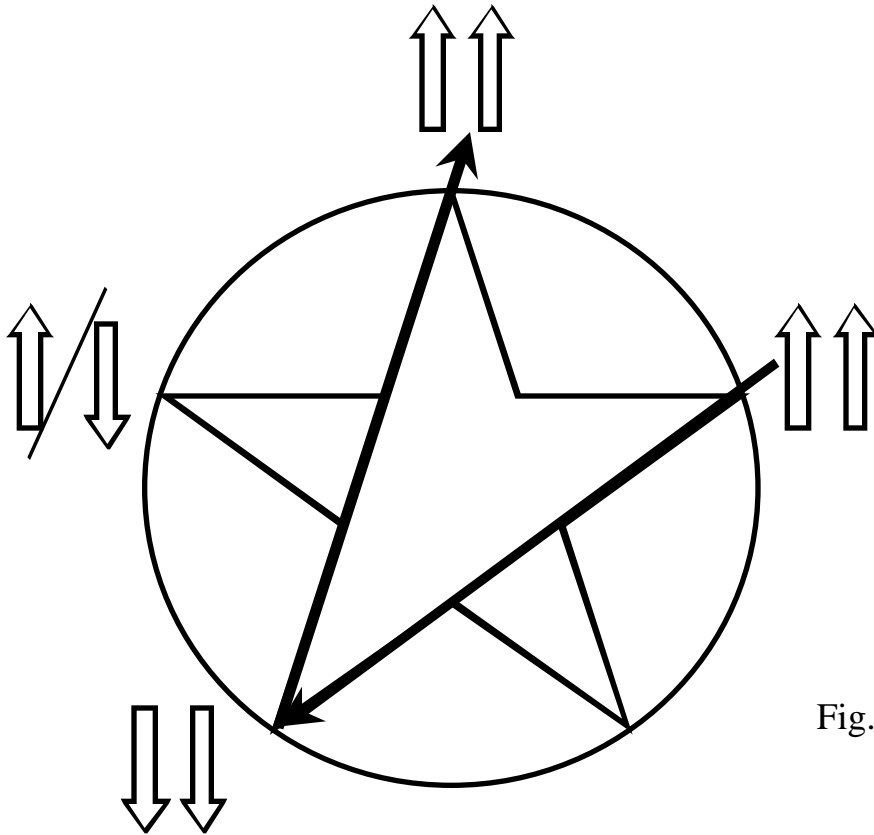


Fig. 1

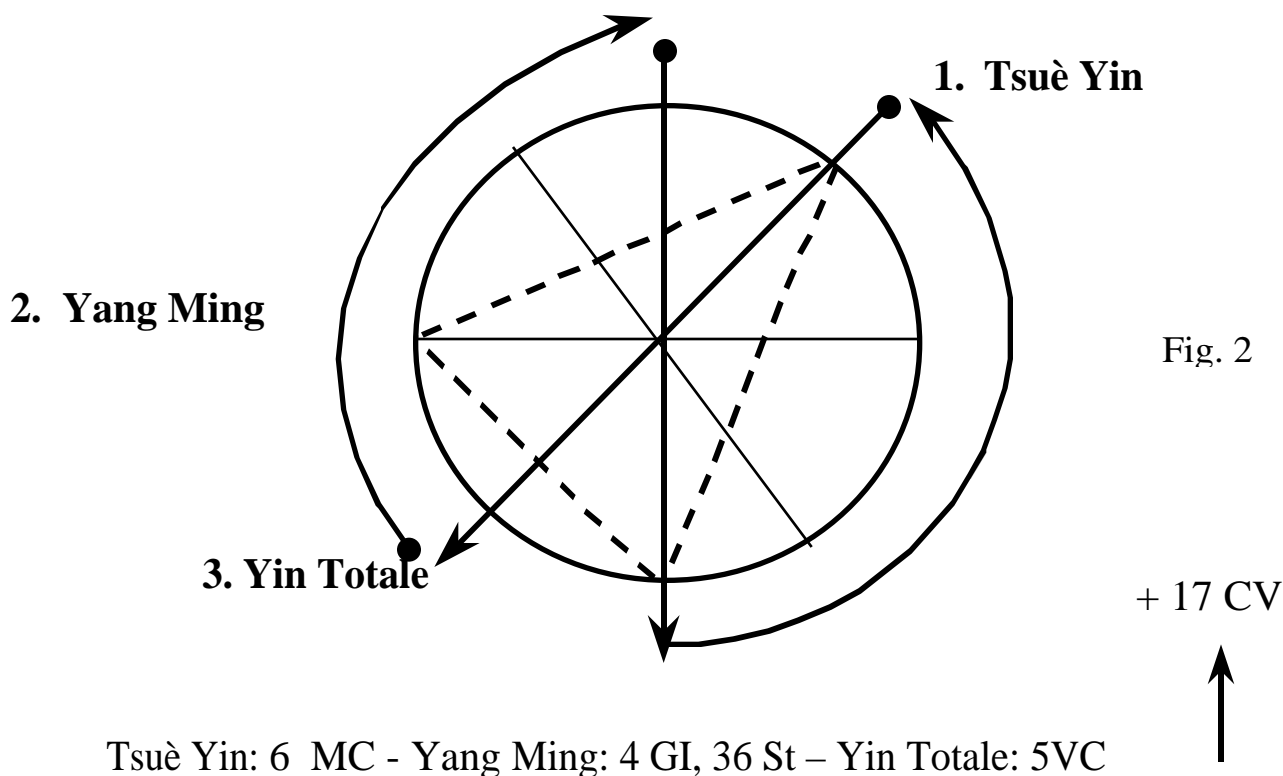
La strategia del trattamento si è articolata in due fasi:

- intervenire in prima istanza sull'aspetto periartrite, che risultava il più disturbante per la paziente;
- riequilibrare poi lo stato energetico, onde rimuovere alla radice le cause della malattia.

La paziente è stata sottoposta a sei trattamenti lineari sul percorso dei meridiani di polmone e grosso intestino: 2-7 P, 4-14-15 GI, 20 VB, 10 B, 14 VG, punti ahshi e, bilateralmente 59-60-62-63 V, 3 R, 34 VB, fino alla risoluzione della sintomatologia dolorosa. La paziente, dopo le sedute, riferiva dapprima una forte astenia e quindi una violenta reazione algica della durata di qualche ora,.

Successivamente si è eseguito un “equilibraggio triangolare” dello tsuè yin nel Cielo Anteriore (secondo le regole dell’Energetica dei Sistemi Viventi - ESV) partendo dai dati della TCM), allo scopo di intervenire sui meccanismi neuropsicologici alterati, pungendo i punti: 6 MC, 4 GI, 36 St, 5 VC e 17 VC. (Vedi fig. 2)

## Equilibraggio Triangolare dello Tsuè Yin



NOTA - L’"equilibraggio triangolare" è una tecnica energetica molto potente per riequilibrare i meridiani in eccesso di energia patogena, ed è perciò che si esegue sul Cielo Anteriore, che è un livello ad altissima energia.

Per l’applicazione dell’Equilibraggio triangolare si procede in questo modo: si identifica il trigramma dell’Unità Energetico-funzionale colpita e, con due movimenti (uno di trasformazione yin in senso anti-orario, l’altro di trasformazione yang in senso orario), si identificano altri due trigrammi, formando in pratica un triangolo. Iniziando dal trigramma che ci interessa, l’ordine gerarchico degli altri due viene

dato dall'indice-spirale, secondo i dati tradizionali "...lo Yang feconda lo Yin, e lo Yin genera i diecimila esseri...".

Una volta stabilita la gerarchia, si decidono i punti da utilizzare; i tre trigrammi ottenuti si possono considerare come una bilancia:

- per il gruppo che costituisce il primo piatto della bilancia deve essere scelto un punto nel suo tragitto yin se la patologia è nello yang, oppure un punto nel suo tragitto yang se la patologia è nello yin (come ci dice la TCM: "se la malattia è nello yang, pungi lo yin...");
- per il gruppo centrale, che fa da fulcro, si sceglie un punto nel suo tratto yin ed un punto nel suo tratto yang;
- per il gruppo che costituisce il secondo piatto della bilancia deve essere scelto un punto opposto a quello usato nel primo gruppo;
- si aggiunge quindi il punto di controllo del sistema del Triplice Riscaldatore del meridiano squilibrato; quindi 5 VC, 12 VC o 17 VC.

Infine si è eseguito un trattamento in dispersione del tae yin Centro (*Vedi fig. 3*) e, a metà ed alla fine, un trattamento di "equilibraggio triangolare" del tae yin Centro. (*Vedi fig. 4*)

## Dispersione del Tae Yin-Centro

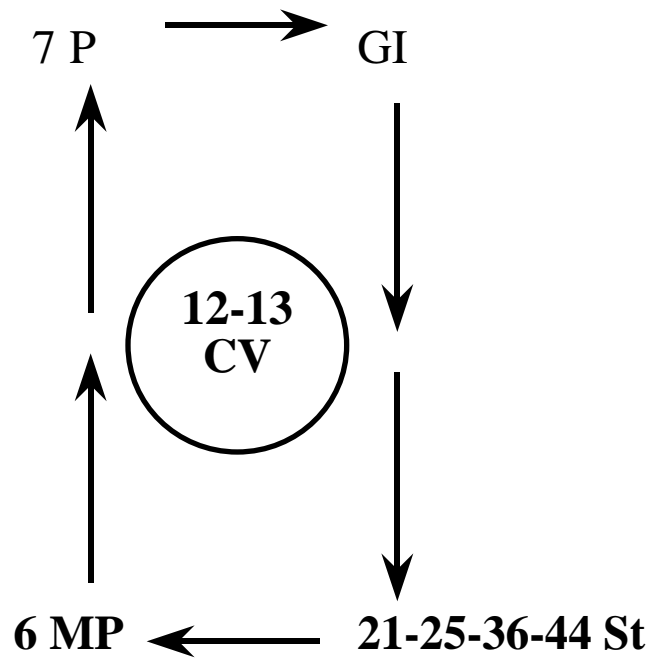
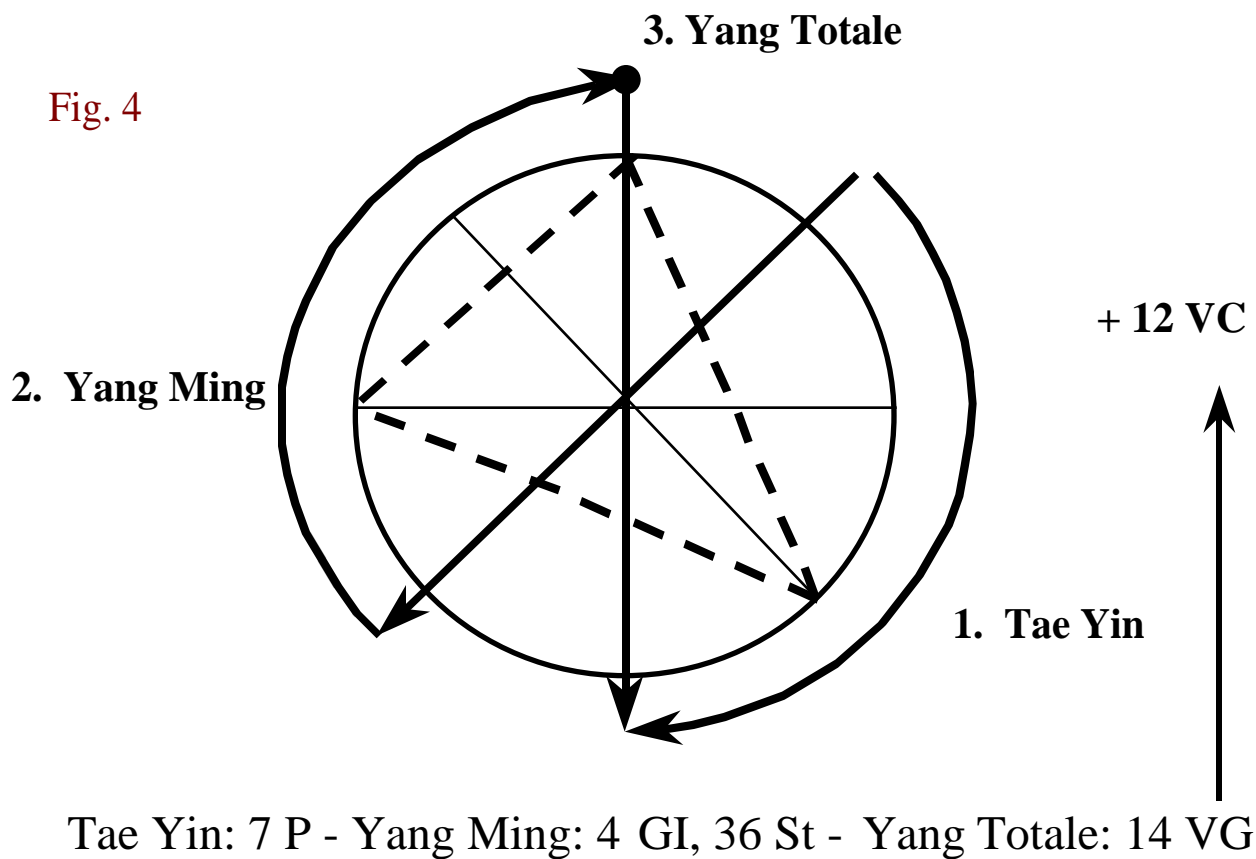


Fig. 3

---

## Equilibraggio Triangolare del Tae Yin



Punti per la dispersione del tae yin Centro: 6 MP, 7 P, 21-25-36 St, 12-13 VC.

Punti per l'”equilibraggio triangolare” del tae yin Centro: 7 P, 4 GI, 36 St, 14 VG e 12 VC.

Le sedute duravano circa 30 minuti, hanno avuto una frequenza settimanale e sono state eseguite con aghi trimetallici della lunghezza di 8 cm e diametro di 0,32 mm.

## **Risultati**

Alla fine del trattamento la paziente presentava un notevole miglioramento del quadro psicofisico con notevole attenuazione dei sintomi (astenia, depressione, pensieri ossessivi, insonnia, colon irritabile), ma soprattutto si evidenziava una riduzione generale dell'acne rosacea valutabile intorno al 80-90% rispetto all'inizio della terapia.

## **Conclusioni**

L'esiguità del campione non permette ancora affermazioni definitive sull'efficacia dell'Agopuntura nel trattamento di questa patologia, ma i risultati conseguiti incoraggiano senza dubbio ad allargare la ricerca ad un campione più vasto nella speranza di poter confermare i dati acquisiti e fornire a questi pazienti prospettive di vita migliori.